Corpo estranho no joelho com migração intra-articular e intra-óssea: relato de caso

Wilson Mello Alves Jr.
Ortopedista e Traumatologista, Líder da Clínica de Ortopedia do Instituto Wilson Mello

Eduardo Zaniol Migon
Ortopedista e Traumatologista
Residente (R4) em cirurgia de joelho da PUC-Campinas e do Instituto Wilson Mello

Paulo Cesar Ferreira Penteado
Ortopedista e Traumatologista do Instituto Wilson Mello

Trabalho realizado na Clínica de Ortopedia, Traumatologia e Medicina do Esporte do Instituto Wilson Mello, em Campinas-SP (www.iwmello.com.br)

Resumo

Os autores descrevem um caso raro de corpo estranho intra-articular no joelho. A paciente havia sofrido trauma direto do joelho com penetração de corpo estranho, evoluindo com dor crônica e incapacitante. Exames de imagem confirmaram a hipótese de corpo estranho intra-articular com migração intra-óssea no planalto tibial lateral. O corpo estranho, um fragmento de vidro de 8mm, foi removido por meio de artroscopia e a paciente apresentou uma excelente evolução pós-operatória.

Palavras-chave: migração de corpo estranho, traumatismos do joelho, artroscopia.

Abstract

The authors describe a rare case of intra-articular foreign body in the knee. The patient had suffered direct trauma to the knee with penetration of a foreign body and the condition evolved with chronic incapacitating pain. Imaging examinations confirmed the hypothesis of intra-articular foreign body with intraosseous migration into the lateral tibial plateau. The foreign body, which was a glass shard of 8 mm in length, was removed by means of arthroscopy and the patient presented excellent postoperative evolution.

Keywords: foreign-body migration, knee injuries, arthroscopy.

INTRODUÇÃO

Paciente do sexo feminino, 15 anos de idade, havia sofrido queda com conseqüente trauma direto do joelho direito contra uma porta de vidro há um ano e meio. O vidro da porta se quebrou provocando ferimentos na face anterior do joelho, com exposição do tendão patelar. No atendimento inicial o tratamento realizado incluiu desbridamento e sutura do ferimento. A queixa principal da paciente, no momento da consulta, era de dor e hidrartrose aos esforços.

No momento do exame físico observou-se grande atrofia muscular da coxa e cicatriz anterolateral com granuloma de corpo estranho pela presença de um fragmento de vidro (Figura 1). As radiografias do joelho direito mostravam uma imagem radiopaca projetada sobre a borda proximal do platô tibial lateral, circundada por pequena área radio transparente no osso subcondral adjacente (Figura 2). A ressonância magnética (RM) mostrava lesão osteocondral no planalto lateral da tíbia e condropatia patelar.

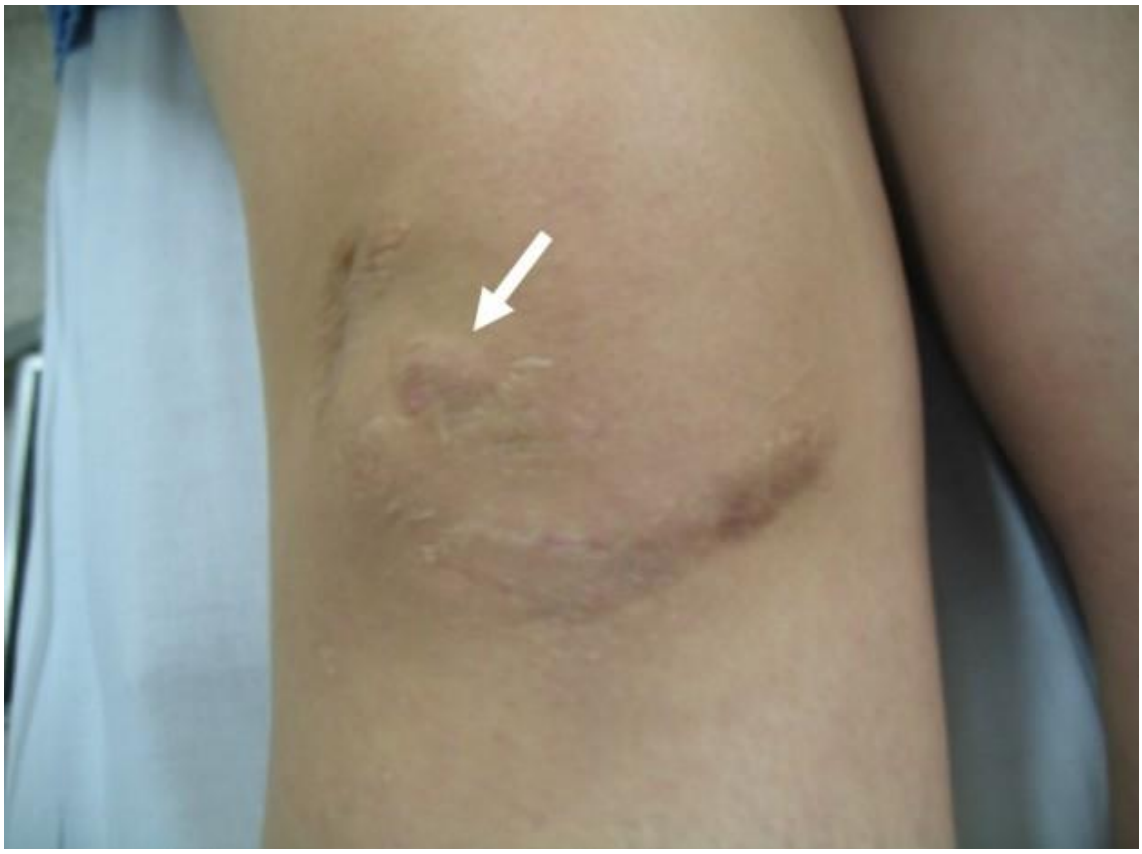

Figura 1 – Joelho direito visto de frente, com cicatriz anterolateral e aumento de volume localizado devido a um granuloma de corpo estranho (seta).

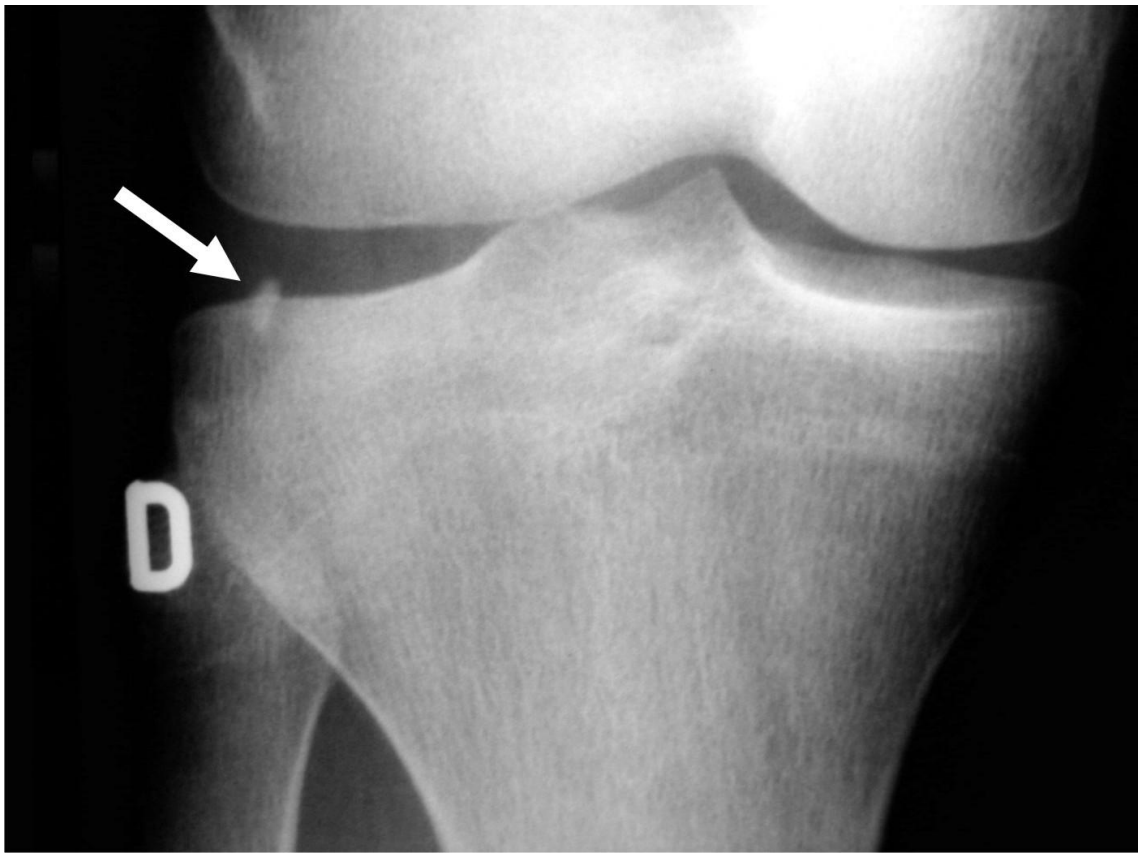

Figura 2 – Radiografia do joelho direito em incidência ântero-posterior onde se pode ver uma imagem radiopaca projetada sobre o platô tibial lateral (seta).

Foram solicitados novos exames de imagem, porém a paciente retornou ao consultório somente após um ano. Os sintomas eram os mesmos, mas havia piora da atrofia da coxa e da dor. As radiografias apresentavam uma imagem radiopaca mais profunda no planalto tibial lateral e um aumento da área lítica ao seu redor (Figura 3). A ressonância magnética apresentava uma lesão osteocondral no planalto lateral, correspondente à imagem descrita na radiografia simples, com possível fragmento de vidro intra-ósseo (Figura 4).

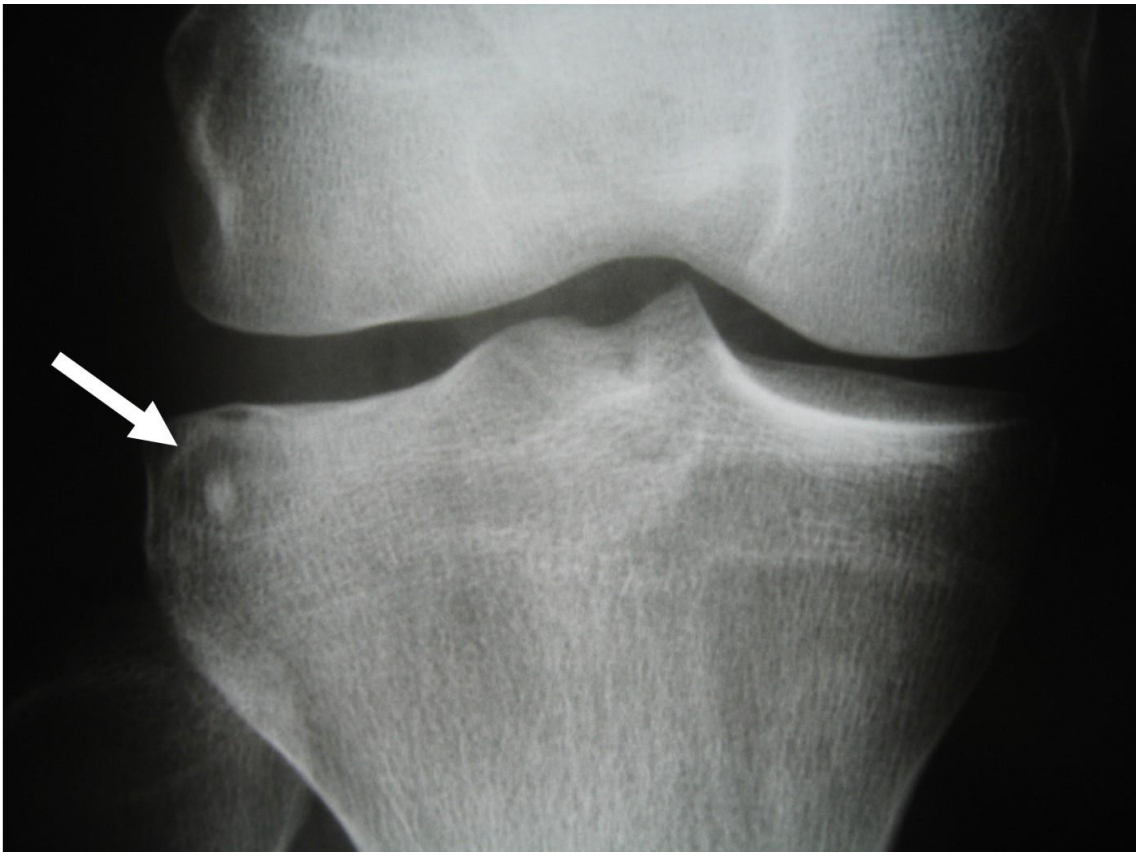

Figura 3 - Radiografia do joelho direito em incidência ântero-posterior revela uma imagem radiopaca na porção lateral da epífise proximal da tíbia, com área de lise ao seu redor (seta).

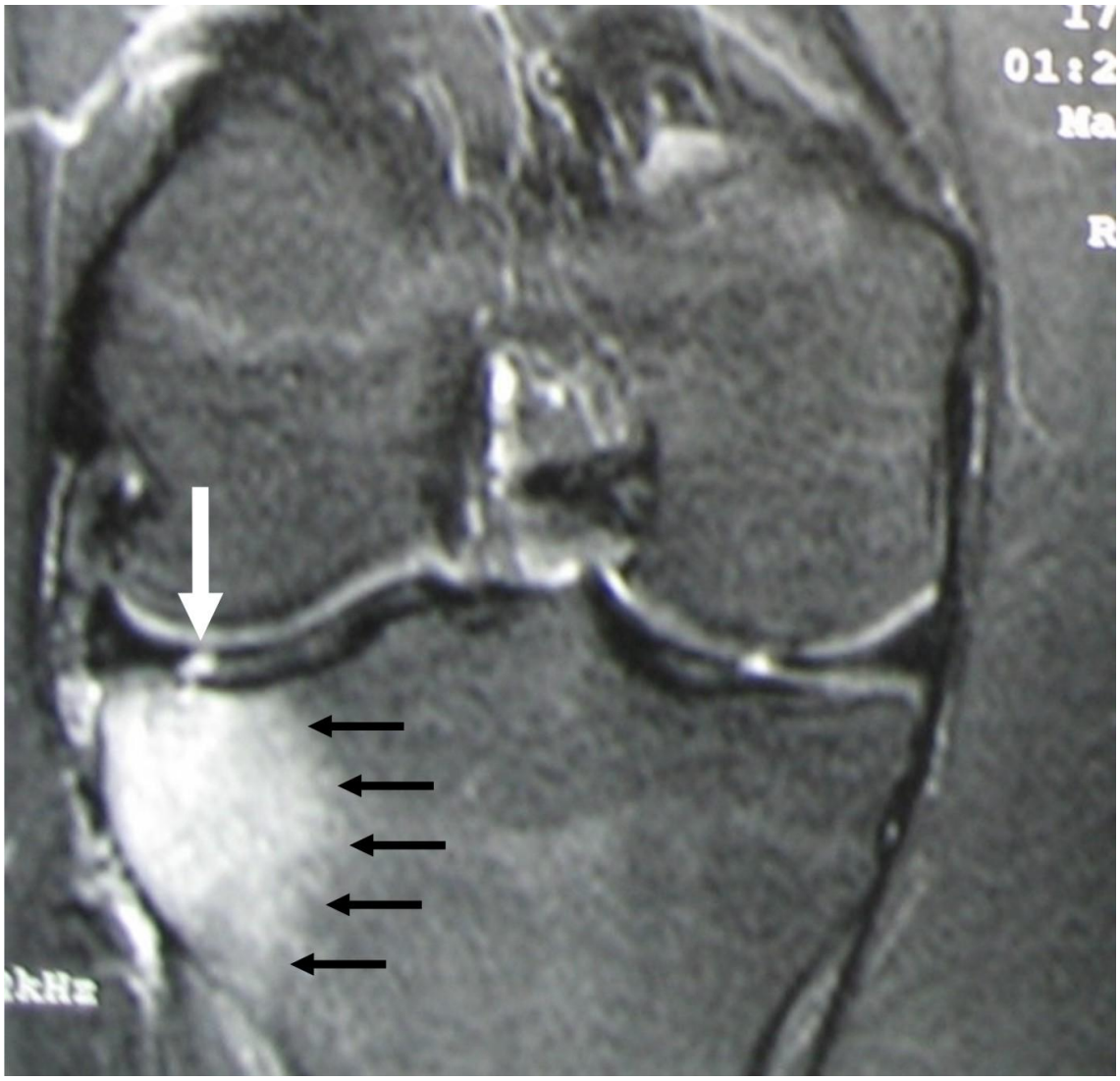

Figura 4 – Imagem coronal de RM, ponderada em T2, do joelho direito, mostrando lesão osteocondral no planalto tibial lateral em hipersinal heterogêneo, compatível com o corpo estranho (seta branca) e edema da medular adjacente (setas pretas).

A paciente foi submetida a artroscopia do joelho direito. A inspeção articular não mostrou a presença de corpo livre na bursa supra-patelar, nos compartimentos medial e lateral, no espaço intercondilar ou no hiato do tendão do músculo poplíteo, locais mais comuns de localização dos corpos livres. Os meniscos e os ligamentos cruzados encontravam-se íntegros. Porém, observou-se lesão condral no planalto tibial lateral, que foi desbridada e revelou a presença do

fragmento de vidro de 8mm no osso subcondral. O fragmento intra-ósseo e o do subcutâneo foram retirados (Figura 5). Após o procedimento, a paciente evoluiu muito bem, com melhora completa dos seus sintomas de dor e de hidrartrose, bem como recuperou a atrofia muscular da coxa.

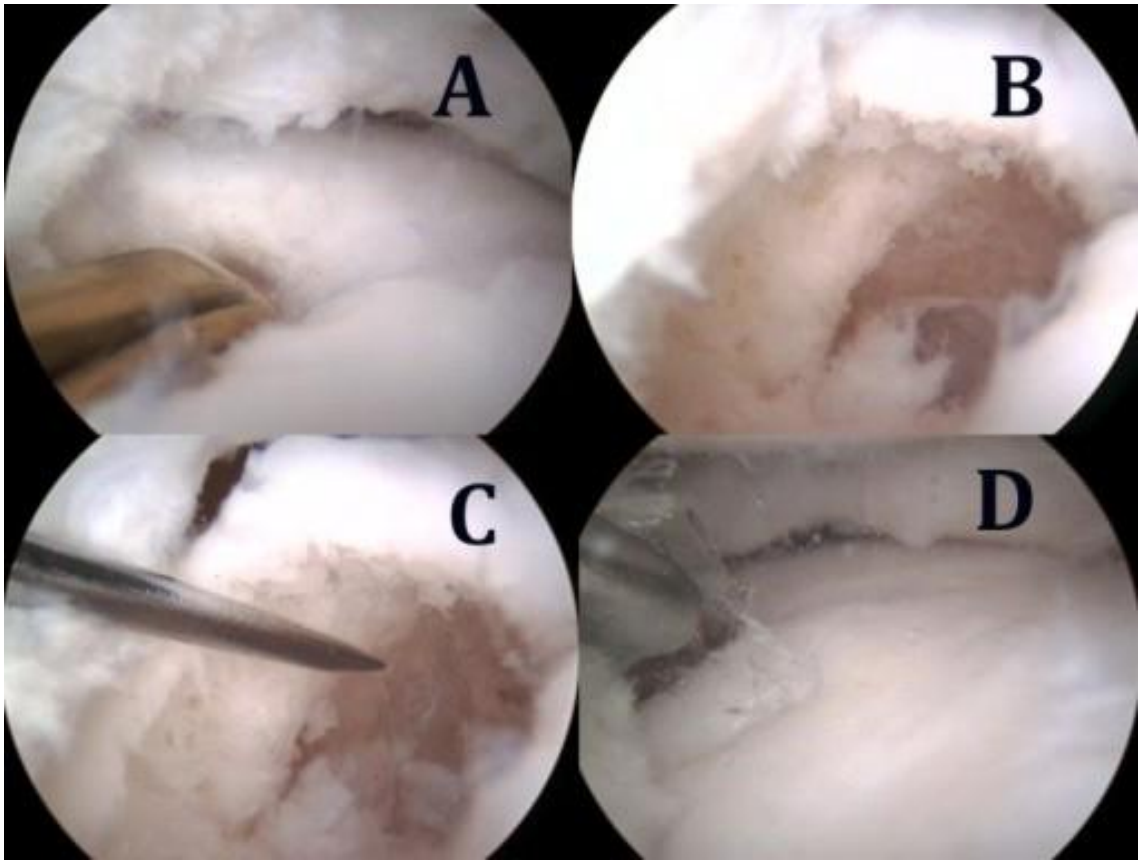

Figura 5 – Imagem artroscópica do compartimento lateral (planalto tibial) do joelho direito, através do portal anteromedial, mostrando uma lesão condral (A), abaixo da qual estava alojado o fragmento de vidro (B,C), que foi retirado com uma pinça artroscópica de preensão pelo portal anterolateral (D).

DISCUSSÃO

Muitas são as causas de dor e bloqueio articular do joelho, dentre elas, lesões meniscais e condrais instáveis, corpos livres intra-articulares, lesões

ligamentares e distúrbios femoropatelares [4,6]. Corpos estranhos também podem causar sintomatologia semelhante, mas usualmente vêm acompanhados de uma história clara de trauma penetrante no joelho [1]. Causas menos comuns de corpos livres intra-articulares já foram citadas, tais como grampos para epifisiodese [3], projeteis de armas de fogo [5], estilhaços de explosivos [7,8], sinovite vilo-nodular pigmentada [9], parafuso de interferência femoral [10] e outras.

Devgan et al relataram caso semelhante em um paciente de 15 anos de idade com antecedente de trauma no aspecto póstero-lateral do joelho direito sobre uma garrafa de vidro, há sete anos. Nesse caso, presumivelmente, houve migração do fragmento de vidro do subcutâneo para o espaço intra-articular, e o paciente passou a apresentar episódios repetidos de dor e bloqueio do joelho. As radiografias mostraram uma imagem radiopaca no aspecto póstero-lateral do joelho. O paciente foi submetido a artroscopia, com retirada do fragmento de vidro e resolução dos seus sintomas. [2]

Boyle et al descreveram um caso com sintomas de dor e bloqueio do joelho direito iniciados seis meses após um acidente com motocicleta. Na ocasião do trauma foi observada uma laceração de 0,5 cm na face lateral do joelho direito, que foi desbridada duas vezes, além de uma fratura transversa da patela sem desvio. O paciente foi submetido a artroscopia, sendo identificado um fragmento de plástico de 10 mm no intercôndilo, anteriormente ao ligamento cruzado anterior. A retirada do fragmento, por artroscopia, resolveu os sintomas do paciente.

O presente caso apresentou uma evolução incomum: apesar da existência de corpo livre intra-articular, a paciente não se queixava de bloqueio articular, mas apenas de dor e hidrartrose, acompanhada de atrofia importante da coxa. Além disso, evoluiu com migração intra-óssea do fragmento de vidro, fato esse que não

encontramos relatado na literatura. Por isso, a história médica pregressa da paciente foi fundamental para elaboração da hipótese diagnóstica, já que, como mencionado acima, os corpos estranhos no joelho geralmente vêm acompanhados de uma história clara de trauma penetrante.

Além da anamnese e do exame físico, os exames de imagem foram de grande valor na condução desse caso. O vidro, que na grande maioria das vezes é radiopaco, pôde ser prontamente identificado nas radiografias do joelho; no entanto, a RM foi muito importante para demonstrar a localização intra-óssea do fragmento e a lesão condral associada.

CONCLUSÃO

A artroscopia confirmou seu papel como uma ferramenta muito útil para o tratamento de corpos livres intra-articulares. Foi fundamental para a confirmação diagnóstica e para o tratamento adequado com mínima morbidade. A evolução clínica da paciente, com resolução completa dos seus sintomas, corrobora essa afirmação.

REFERÊNCIAS

1 – Boyle S, Talbot JC, Bismil Q, Schilders E. Arthroscopic removal of a plastic soft drink bottle cap in the knee: a case report. Cases Journal. 2010; 3:72.

2 – Devgan A, Mudgal KC. An unusual case of foreign body knee that spontaneously migrated inside and out the joint: arthroscopic removal. Knee Surg Sports Traumatol Arthrosc. 2007; 15:758-760.

3 – Bach BR, DaSilva J. Arthroscopic-assisted removal of a migrated intra-articular distal femoral epiphysiodesis staple. J Knee Surg. 2009;22(3):272-275.

4 – Goh SK, Koh JSB, Tan MH. Knee locking secondary to osteocondral fracture of the patella: an unusual presentation. Singapore Med J. 2008;49(6):505-506.

5 – Gutiérrez V, Radice F. Late bullet migration into the knee joint. Arthroscopy. 2003;19(3):E15(1-3).

6 – Hansen B, Beck C, Townsley R. Arthroscopic removal of a loose body osteophyte fragment after superior patellar dislocation with locked osteophytes. Arthroscopy. 2003;19(3):E25 (1-4).

7 – Jandhyala R, Wilson A, Bhagat S, Lavelle J. An unusual cause of locking. Knee Surg Sports Traumatol Arthrosc. 2007;15:682-684.

8 – Gulan G, Jurdana H, Legovic D, Santic V, Sestan B, Ravlic-Gulan J, Rapan S, Jovanovic S. Arthroscopic removal of metal foreign bodies from the knee joint after explosive war injuries. Coll Antropol. 2009; 33(3):907-909.

9 – Kanagawa H, Niki Y, Matsumoto H, Kosaki N, Enomoto H, Morioka H, Toyama Y, Suda Y. Localized pigmented villonodular synovitis presenting as a loose body following minor trauma in the knee: a case report. Knee. 2007;14:395-397.

10 – Karlakki SL, Downes ME. Intra-articular migration of femoral interference screw: open or arthroscopic removal. Arthroscopy. 2003;19(3):E19.