

COMPLICAÇÕES DA OSTEOTOMIA EM CUNHA DE ABERTURA MEDIAL DO JOELHO: ESTUDO RETROSPECTIVO

COMPLICATIONS AFTER MEDIAL OPEN WEDGE OSTEOTOMY OF THE KNEE: A RETROSPECTIVE STUDY

Wilson Alves de Mello Junior¹, Luciano Rodrigo Peres Arruda², André Muller Coluccini², Rodrigo Pereira da Silva Nunes², Márcio do Amaral Camargo Pedro², Márcio Regis de Souza², José Luis Amin Zabeu³

RESUMO

Objetivo: Realizar um levantamento retrospectivo das complicações mais frequentes da osteotomia tibial alta (OTA) em cunha de abertura medial. Esse procedimento vem a cada vez ganhando mais espaço no tratamento da artrose do joelho como uma das opções para pacientes jovens e ativos. Apesar dos resultados satisfatórios e seus benefícios, não é procedimento isento de complicações. **Métodos:** Foram avaliados, retrospectivamente, todos os pacientes submetidos à OTA supratuberositária medial de cunha de abertura e fixados com placa do tipo Puddu, realizadas no período de 1 de outubro de 1987 a 30 de outubro de 2008, no Hospital e Maternidade Celso Pierro da Pontifícia Universidade Católica de Campinas (PUC-Campinas) e no Instituto Wilson Mello em Campinas. Foram excluídos pacientes com menos de 12 meses de seguimento, com prontuários incompletos, e os que tinham osteotomias bilaterais. **Resultados:** Dos 67 casos avaliados, 55 eram do sexo masculino e 12 do feminino, com média de idade de 49,5 anos. O tamanho médio da cunha foi de 10,15mm e as complicações mais frequentes foram dor moderada e grave (13,04%), seguida de rigidez (6,52%), quebra de material (4,4%), fratura da cortical lateral intraoperatória (4,4%) e infecção (4,4%). **Conclusão:** Foi observado aumento de probabilidade de complicações quando há retardo na consolidação da osteotomia ($p < 0,05$). Foi possível concluir que as complicações da osteotomia de cunha medial são mais frequentes quando há associação de retardo de consolidação.

Descritores – Joelho; Osteotomia; Complicações Pós-Operatórias; Estudos Retrospectivos

ABSTRACT

Objective: A retrospective analysis of the most frequent complications of the medial open wedge high tibial osteotomy (HTO). This procedure is becoming increasingly important in the treatment of knee gonarthrosis as one of the options for young and active patients. Despite its satisfactory results and benefits, it is not a procedure that is free from complications. **Methods:** All cases of medial opening wedge HTO above the tibial anterior tubercle (TAT) fixated with a Puddu plate performed from October 1, 1987 to October 30, 2008, at the Hospital e Maternidade Celso Pierro of the Pontifícia Universidade Católica de Campinas (PUC-Campinas) and the Wilson Mello Institute at Campinas were evaluated retrospectively. All patients with less than 12 months of follow-up, incomplete data, or who had a bilateral osteotomy were excluded from the study. **Results:** Of the 67 cases evaluated, 55 were male and 12 were female, with an average age of 49.5 years. The average wedge size was 10.15mm and the most common complications were moderate to severe pain (13.04%), stiffness (6.52%), material failure (4.4%), intraoperative lateral cortex fracture (4.4%), and infection (4.4%). **Conclusion:** Patients with delayed union had a greater rate of complications ($p < 0.05$). The authors concluded the complications of the HTO are higher when associated with a delayed union.

Keywords – Knee; Osteotomy; Postoperative Complications; Retrospective Studies

1 – Chefe do Grupo de Joelho do Hospital e Maternidade Celso Pierro da Pontifícia Universidade Católica de Campinas – SP (Puccamp) e do Instituto Wilson Mello de Campinas – SP.

2 – Médico Assistente do Grupo de Joelho do Hospital e Maternidade Celso Pierro da Pontifícia Universidade Católica de Campinas – SP (Puccamp).

3 – Chefe do Departamento de Ortopedia do Hospital e Maternidade Celso Pierro da Pontifícia Universidade Católica de Campinas – SP (Puccamp).

Trabalho realizado no Hospital e Maternidade Celso Pierro da Pontifícia Universidade Católica de Campinas (Puccamp) e no Instituto Wilson Mello – Campinas, SP. Correspondência: Luciano Rodrigo Peres Arruda, Rua Tavares Bastos 68, apto. 132 – 05012-020 – São Paulo, SP. E-mail: peresluciano@hotmail.com

Trabalho recebido para publicação: 10/06/10, aceito para publicação: 23/08/10.

INTRODUÇÃO

A osteotomia tibial alta (OTA) vem cada vez mais ganhando espaço no tratamento da artrose do joelho, como uma das opções para pacientes jovens e ativos. Muitas técnicas cirúrgicas, desde a sua primeira descrição em 1958 por Jackson⁽¹⁾, vêm sendo descritas, tais como osteotomia em cúpula^(1,2), cunha de abertura medial⁽³⁾, cunha de fechamento lateral⁽⁴⁾, Ilizarov⁽⁵⁾, entre outras, e cada uma dessas com suas vantagens e desvantagens. A OTA de cunha de abertura medial supratuberositária está se popularizando como um método que apresenta poucas complicações^(6,7) quando comparada a outros métodos e como uma técnica de correção mais precisa⁽⁸⁾. Suas vantagens incluem: 1) não há necessidade de dissecação lateral e/ou osteotomia da fíbula, diminuindo assim os riscos de praxia do nervo fibular comum; 2) proporciona um alongamento do membro, visto que na artrose há diminuição do espaço articular com relativo encurtamento; 3) apresenta resultados para correção angular descritos na literatura superior à cunha de fechamento lateral; 4) proporciona uma correção mais anatômica da tibia proximal, criando pouca dificuldade para uma artroplastia futura, além de outras vantagens apresentadas na Tabela 1.

Tabela 1 – Complicações descritas para as osteotomias.

Cunha de abertura medial	Cunha de fechamento lateral
Infecção	Infecção
TVP	TVP
Alteração do "Slope" Tibial	TEP
Parestesia do nervo fibular	Paralisia do nervo fibular
Dor no sítio doador (enxerto ósseo)	Paralisia extensor longo do hálux
Fratura da cortical lateral da tibia	Fratura do planalto tibial
Retardo de consolidação	Retardo de consolidação
Pseudoartrose	Pseudoartrose
Perda de correção	Perda de correção
Lesão vascular	Lesão da artéria poplítea
Dor no implante	Falha do material
Síndrome compartimental	Síndrome compartimental
Necrose do planalto tibial	Instabilidade em varo
Patela Baixa	Pseudoartrose da fíbula
Síndrome Sudeck	Hematoma
Artrite séptica	
Osteomielite	
Mau alinhamento	

Apesar destes benefícios, a OTA de abertura medial apresenta algumas complicações importantes^(3,9-12) e detalhes da técnica cirúrgica que influenciam diretamente nos resultados finais do procedimento, sendo necessário ao ortopedista seu conhecimento tanto para evitá-las quanto para seguimento do tratamento dos casos operados.

Portanto, o objetivo do estudo foi descrever, a partir de uma observação retrospectiva dos pacientes operados, as complicações mais frequentes da OTA de cunha de abertura medial.

MATERIAIS E MÉTODOS

Foram avaliados, retrospectivamente, todos os pacientes submetidos à OTA supratuberositária medial de cunha de abertura e fixados com placa do tipo Puddu (Figura 1), realizadas no período de 1 de outubro de 1987 a 30 de outubro de 2008, no Hospital e Maternidade Celso Pierro da Pontifícia Universidade Católica de Campinas (PUC-Campinas) e no Instituto Wilson Mello em Campinas.

Foram excluídos do estudo pacientes com menos de 12 meses de seguimento, com prontuários incompletos, que tinham osteotomias bilaterais e que não satisfaziam os critérios acima descritos.

O levantamento dos dados foi realizado por prontuário eletrônico através dos programas *Doctor's Office* e *MV Sistemas de Saúde*, avaliando as seguintes variáveis: idade, sexo, lado, tamanho da cunha, ângulo de varo pré-operatório, diagnóstico, uso de enxerto ósseo, arco de movimento (ADM) pré e pós, tempo de consolidação e ocorrência de complicações como dor, praxia, trombose venosa profunda (TVP), tromboembolismo pulmonar (TEP), retardo de consolidação, pseudoartrose, rigidez articular, infecção, quebra da cortical lateral intraoperatória ou pós-operatória, fratura intra-articular e síndrome compartimental.

A dor pós-cirúrgica foi avaliada após 12 meses do procedimento cirúrgico por meio da escala visual analógica (EVA). Retardo de consolidação foi considerado a partir da ausência de sinais radiográficos segundo os critérios de Staubli⁽¹³⁾ antes de seis meses de evolução e pseudoartrose quando esses sinais não eram presentes após seis meses do procedimento cirúrgico.

Para testar se a ocorrência de complicações em geral é influenciada por alguma(s) da(s) variável(is) acima, foi utilizado o teste *t* de Student ao nível de significância de 5%. Todas as análises foram realizadas com o *software R* (www.r-project.org).

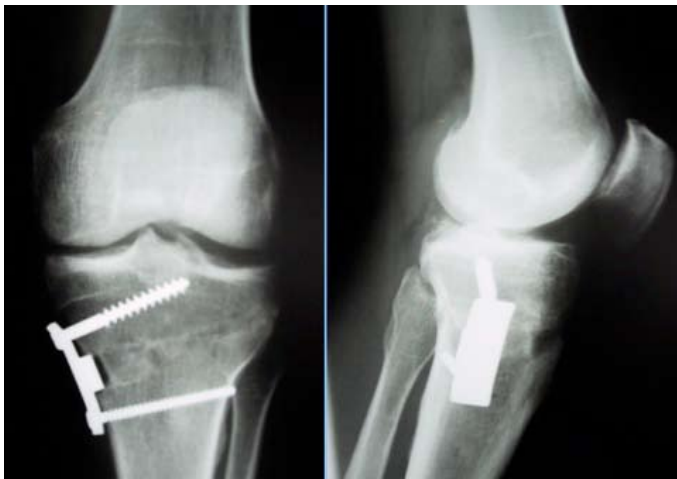

Figura 1 – Osteotomia medial em cunha de abertura fixada com placa de Puddu.

RESULTADOS

Foram identificados 72 pacientes submetidos à OTA medial em cunha de abertura no período, sendo seis deles excluídos devido aos prontuários incompletos, totalizando uma amostra de 67 pacientes e 67 joelhos, todos fixados com placa do tipo calço (Puddu), sendo 12 (17,9%) do sexo feminino e 55 (82,1%) do sexo masculino. A idade média foi de 49,5 anos, variando entre 17 e 74 anos (Figura 2).

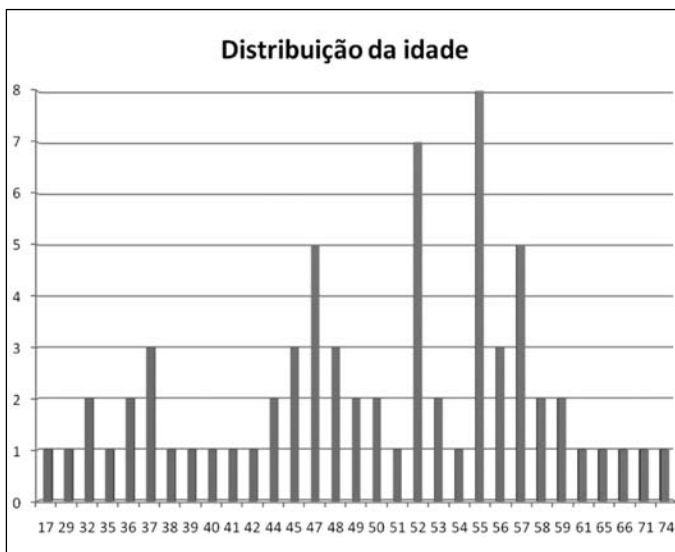


Figura 2 – Distribuição da idade em anos.

O diagnóstico mais comum foi de artrose medial idiopática, ocorrendo em 29 (43,29%) pacientes, seguido por artrose pós-traumática, com 26. A Tabela 2 apresenta a frequência com que cada diagnóstico ocorreu na amostra.

Tabela 2 – Frequência dos diagnósticos.

Diagnóstico	Frequência
Artrose primária idiopática	29 (43,29%)
Artrose pós-traumática	26 (38,81%)
Artrose pós-meniscectomia	9 (13,43%)
Artrose pós-fratura por insuficiência	2 (2,98%)
Artrose pós-osteocondrite dissecante	1 (1,49%)

O valor médio da cunha foi de 10,15mm, variando entre 5mm e 17,5mm. O ângulo de varo pré-operatório apresentou média de 9,2 graus (variando entre 2 e 16 graus) e a média do tempo de consolidação foi de 4,4 meses.

Com relação às complicações, a mais frequente foi a dor pós-operatória em 30 (65,2%) pacientes após 12 meses de cirurgia, avaliada pela EVA. Desses pacientes, somente foram considerados com complicação aqueles com dor moderada ou intensa, seis casos (13,04%). Dos pacientes com dor moderada, dois (6,66%) tinham dor causada pela irritação mecânica da placa na pata de ganso, resolvida após a retirada do material de síntese. A Tabela 3 mostra a distribuição da EVA, sendo a maioria dos pacientes 22 (78,57%) com índice entre 1 e 3, caracterizado por dor leve. Somente um (3,57%) manteve quadro de dor intensa pós-cirúrgica, sendo realizada artroplastia total após dois anos da osteotomia.

Tabela 3 – Distribuição de pacientes com dor pós 12 meses de cirurgia (escala analógica de dor).

EVA	Frequência
Dor leve (1-3)	22 (78,57%)
Dor moderada (4-7)	5 (17,85%)
Dor intensa (8-10)	1 (3,57%)
Total	28 (100%)

A segunda complicação mais frequente foi a rigidez articular, ocorrendo em três (6,52%) pacientes, caracterizada pela diminuição do ADM no pós-operatório. O restante das complicações é demonstrado na Tabela 4.

Como resultado da amostra, 47 pacientes tiveram algum tipo de complicação quando submetidos ao teste estatístico para verificar se alguma das variáveis estudadas teve significância estatística na influência de

ocorrência das complicações; não foi encontrada significância para as variáveis idade ($p = 0,541$), tamanho da cunha ($p = 0,696$) e ângulo de varo pré-operatório ($p = 0,922$). A única variável que apresentou influência na ocorrência de complicações foi o tempo de consolidação ($p = 0,046$), ou seja, quanto mais tempo demorar para ocorrer a consolidação, maior a probabilidade de o paciente desenvolver algum tipo de complicação.

Tabela 4 – Distribuição das frequências de complicações.

Complicação	Frequência
EVA pós-moderada e intensa	6 (13,04%)
Rigidez articular	3 (6,52%)
Quebra do material	2 (4,4%)
Fratura da cortical lateral intraoperatória	2 (4,4%)
Fratura da cortical lateral pós-operatória	1 (2,2%)
Fratura intra-articular	2 (4,4%)
Infecção	2 (4,4%)
Pseudoartrose	2 (4,4%)
Trombose venosa profunda	2 (4,4%)
Embolia pulmonar	0 (0,0%)
Síndrome compartimental	0 (0,0%)
Neuropraxia	0 (0,0%)

DISCUSSÃO

Avaliando-se os dados, notamos maior incidência de pacientes do sexo masculino submetidos à OTA (82,1%), com idade média de 49,5 anos, com artrose medial idiopática (43,29%) como etiologia principal. Na literatura são encontrados dados semelhantes a estes^(3,9), mostrando o perfil do paciente indicado a este tipo de procedimento.

Do total de pacientes, 47 apresentaram algum tipo de complicação, sendo que 33 apresentaram dor residual como principal queixa. É importante salientar que a dor foi avaliada pela escala visual analógica (EVA) após 12 meses do procedimento e que um paciente (3,57%) apresentou dor intensa e cinco pacientes (17,85%) apresentaram dor moderada, sendo que a grande maioria (78,57%) dos pacientes referia discreta dor residual, que não atrapalhava suas atividades de vida diária. Não foi encontrado na literatura nenhum trabalho que separa a

dor residual como complicação pós-operatória, e acreditamos que esses resultados, conjuntamente com a idade do paciente e o grau de artrose, podem contribuir para a indicação do procedimento.

Complicações após osteotomia tibial alta com cunha de abertura são descritas na literatura. Miller e Downie⁽⁹⁾ relatam 36,9% de complicações, sendo 15,2% perda da correção, 4,3% fratura da cortical lateral no intraoperatório, 4,3% fratura da cortical lateral no pós-operatório, 4,3% de TVP, 4,3% retardos de consolidação e 4,3% dor, devido implante.

Spahn⁽³⁾ revisou 85 osteotomias, das quais 55 fixadas com placa de Puddu medial, e encontrou 43,6% de complicações (dois hematomas, quatro infecções, nove falhas de material de síntese, oito fraturas da cortical lateral e um TVP).

Neste estudo foram encontradas falhas do material de síntese em 4,4% dos casos e fratura da cortical lateral também em 4,4% dos casos, dados similares aos encontrados na literatura. Vários estudos correlacionam fratura da cortical lateral com instabilidade e desenvolvimento de pseudoartrose ou perda da correção^(3,10,11). O presente apresentou 4,4% de pseudoartrose e 6,52% de rigidez articular, o que está correlacionado diretamente com os índices de fratura da cortical lateral e tempo maior de imobilização no pós-operatório.

Portanto, uma técnica cirúrgica metódica deve ser empregada para evitar a quebra da cortical lateral e uma fixação estável deve ser utilizada. Paccola *et al*⁽¹⁴⁾ descrevem o uso de um parafuso cortical lateral para fixar a osteotomia quando essa quebra acontece, para evitar instabilidade e assim proporcionar uma consolidação mais rápida e com mobilidade articular precoce, gerando menor risco de complicações.

Os índices de infecção (4,4%), TVP (4,4%) e de fratura intra-articular (4,4%) são semelhantes aos descritos na literatura, sendo complicações dependentes da técnica e do tempo de imobilização pós-operatória. Não houve nenhum caso de embolia pulmonar, neuropraxia ou síndrome compartimental.

Pela análise estatística foi possível verificar que a única variável estudada com relevância no índice de complicações foi o tempo de consolidação ($p = 0,046$), ou seja, quanto maior o tempo para a osteotomia consolidar, maior a probabilidade de se desenvolverem complicações. Analisando os dados isoladamente, dor residual e rigidez (responsáveis pela maioria das compli-

cações) estão intimamente relacionadas com o tempo de consolidação, assim como fadiga e quebra do material de síntese.

Por ser um estudo retrospectivo, com seguimento relativamente curto (12 meses), sabemos suas limitações. Novos estudos prospectivos, com seguimento mais longo e comparando métodos de fixação diferentes, são necessários para se verificar as complicações em osteotomias.

CONCLUSÃO

A osteotomia tibial alta de cunha de abertura medial é um procedimento que não é isento de complicações. A mais frequente foi a dor pós-operatória moderada e intensa seguida das outras complicações (rigidez, pseudoartrose, infecção, quebra do material de síntese, falha da cortical lateral); todas elas estão relacionadas, segundo o presente estudo, principalmente com o tempo decorrido para a consolidação da osteotomia.

REFERÊNCIAS

1. Jackson J. Osteotomy for osteoarthritis of the knee. Proceedings of the Sheffield Regional Orthopaedic Club. *J Bone Joint Surg Br.* 1958;40:826.
2. Takahashi T, Wada Y, Tanaka M, Iwagawa M, Ikeuchi M, Hirose D, et al. Dome-shaped proximal tibia osteotomy using percutaneous drilling for osteoarthritis of the knee. *Arch Orthop Trauma Surg.* 2000;120(1-2):32-7.
3. Spahn G. Complications in high tibial (medial opening wedge) osteotomy. *Arch Orthop Trauma Surg.* 2003;124(10):649-53.
4. Catagni M, Guerreschi F, Ahmad T, Cattaneo R. Treatment of genu varum in medial compartment osteoarthritis of the knee using the Ilizarov method. *Orthop Clin North Am.* 1994;25(3):509-14.
5. Conventry M. Osteotomy of the upper portion of the tibia for degenerative arthritis of the knee. A preliminary report. *J Bone Joint Surg Am.* 1965;47:984-90.
6. Koshino T, Murase T, Saito T. Medial opening-wedge high tibial osteotomy with use of porous hydroxyapatite to treat medial compartment osteoarthritis of the knee. *J Bone Joint Surg Am.* 2003;85(1):78-85.
7. Warden SJ, Morris HG, Crossley KM, Brukner PD, Bennell KL. Delayed- and non-union following opening wedge high tibial osteotomy: surgeons' results from 182 completed cases. *Knee Surg Sports Traumatol Arthrosc.* 2005;13(1):34-7.
8. Hernigou P, Medevielle D, Debeyre J, Goutallier D. Proximal tibial osteotomy for osteoarthritis with varus deformity. A ten to thirteen-year follow-up study. *J Bone Joint Surg Am.* 1987;69(3):332-54.
9. Miller BS, Downie B, McDonough B, Wojtys EM. Complications after medial opening wedge high tibial osteotomy. *Arthroscopy.* 2009;5(6):639-46.
10. Niemeyer P, Koestler W, Kaehny C, Kreuz PC, Brooks CJ, Strohm PC, et al. Two-year results of open-wedge high tibial osteotomy with fixation by medial plate fixator for medial compartment arthritis with varus malalignment of the knee. *Arthroscopy.* 2008;24(7):796-804.
11. Van den Bekerom MPJ, Patt TW, Kleinhout MY, Van der Vis HM, Albers GHR. Early complications after high tibial osteotomy: a comparison of two techniques. *J Knee Surg.* 2008;21(1):68-74.
12. Wright JM, Crockett HC, Slawski DP, Madsen MW, Windsor RE. High tibial osteotomy. *J Am Acad Orthop Surg.* 2005;13(4):279-89.
13. Staubli AE. Radiologische heilungsgänge nach öffnender kniegelenksnaher tibiaosteotomie. In: Lobenhoffer AG, editor. *Kniegelenksnaher osteotomien.* New York: Georg Thieme Verlag; 2006. p. 67-78.
14. Paccola AJ, Fagagnolo F. Open-wedge high tibial osteotomy: a technical trick to avoid loss of reduction of the opposite cortex. *Knee Surg Sports Traumatol Arthrosc.* 2005;13(1):19-22.